Mm I 19

Aus der chirurgischen Universitäts-Kinderklinik in München.
(Prof. Dr. Herzog.)

Ueber einen Fall von

Myelomeningocele lumbosacralis.

(Mit 2 Abbildungen.)

Inaugural-Dissertation

zur

Erlangung der Doktorwürde

in der

gesamten Medizin

verfasst und einer

Hohen medizinischen Fakultät

der

Kgl. Bayer. Ludwig-Maximilians-Universität zu München

vorgelegt von

Leo Meyer,

appr. Arzt aus Ansbach.

München 1904.
Druck von B. Heller, Herzog Maxstrasse 4.

Aus der chirurgischen Universitäts-Kinderklinik in München.
(Prof. Dr. Herzog.)

Ueber einen Fall von

Myelomeningocele lumbosacralis.

(Mit 2 Abbildungen.)

Inaugural-Dissertation

zur

Erlangung der Doktorwürde

in der

gesamten Medizin

verfasst und einer

Hohen medizinischen Fakultät

der

kgl. Bayer. Ludwig-Maximilians-Universität zu München

vorgelegt von

Leo Meyer,

appr. Arzt aus Ansbach.

AKAD
LUDWIG MAX
BIBL

München 1904.
Druck von B. Heller, Herzog Maxstrasse 4.

Gedruckt mit Genehmigung der medizinischen Fakultät
der Universität München.

Referent:
Herr Geheimrat Prof. Dr. Ritter
von Angerer.

Meinem lieben Freund und Berggenossen

Karl Racke

zum Andenken.

Digitized by the Internet Archive
in 2026

https://archive.org/details/IA41552301_0079

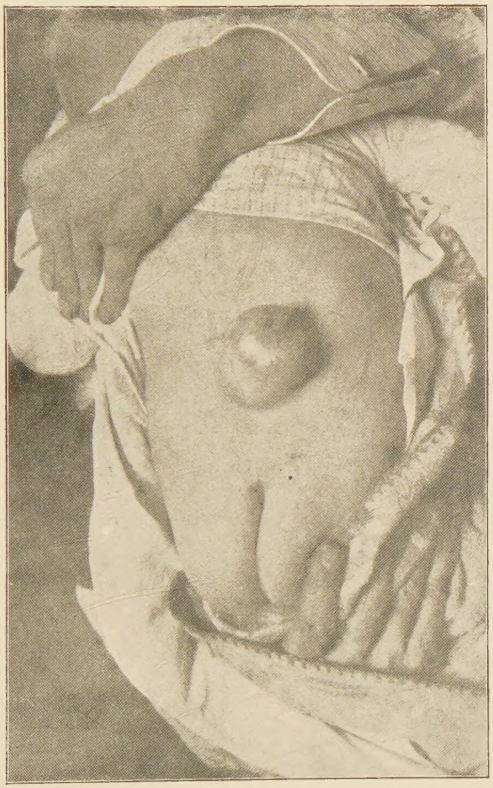

Figur 1.

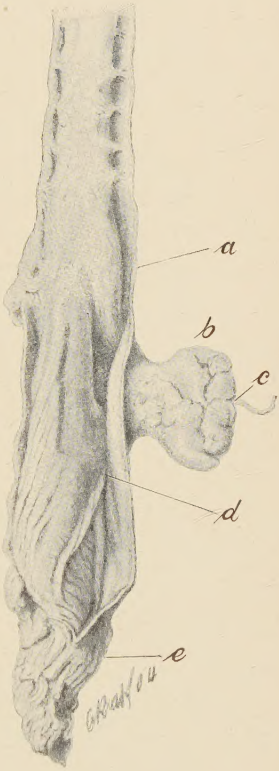

Figur 2.

Von den Bildungsfehlern der Wirbelsäule und des Rückenmarks sind ausser den sehr seltenen kongenitalen Verkrümmungen der Wirbelsäule von besonderem chirurgischen Interesse die angeborenen Spaltbildungen, die sog. Spinae bifidae. Man versteht unter Spina bifida oder Hydrorrhachis eine Spalt- und Defektbildung der Wirbelsäule und des Rückenmarks mit hernienartig aus dem Wirbelkanal hervortretenden, aus Rückenmark oder aus den Häuten desselben bestehenden Geschwülsten. Weitaus am häufigsten hat die Spina bifida ihren Sitz in der Lenden- und Kreuzbeingegend, sehr viel seltener in der Gegend des Halses und der Rückenwirbel. Die analogen Bildungsfehler des Gehirns am Schädel nennt man Cephalocelen oder Herniae cerebri.

Die angeborenen Spaltbildungen des Rückenmarks und der Wirbelsäule sind nicht so ganz selten. Nach Wernitz trifft auf ca. 1000 Geburten 1 Fall von Spina bifida.

Die mit Tumorbildung einhergehenden Spaltbildungen der Wirbelsäule kommen in folgenden Formen vor, nämlich als:

1. Meningocele
2. Myelomeningocele
3. Myelocystocele
4. Spina bifida occulta.

Der einfachste Fall ist die Meningocele. Sie entsteht durch Vorbuchtung der Rückenmarkshäute aus dem Spalt in der Wirbelsäule, ohne Beteiligung des Rückenmarks selbst. Ob bei der Bildung des Bruchsackes alle drei Rückenmarkshäute beteiligt sind, ist mit Sicherheit heute noch nicht entschieden.

Nach der Ansicht von Muscatello*), der eine grosse Zahl von Spinae bifidae teils operierte, teils obducierte, ist die

*) Die Literaturangaben befinden sich am Schlusse dieser Abhandlung.

reine Meningocele spinalis eine äusserst seltene Missbildung. Er bestätigt auch die Vermutung v. Recklinghausen's, dass die Dura mater, im Gegensatz zu der Behauptung von Hildebrand, wie bei den anderen Formen der Spina bifida, so auch bei der Meningocele, in der Wand des Tumors fehle. Von einem sehr ausführlich beschriebenen und mikroskopisch untersuchten Fall von Meningocele spinalis sagt Muscatello selbst im Archiv für die klinische Chirurgie, Bd. 47: „Der von uns bei der Meningocele erhobene Befund steht in der Tat im schönsten Einklang mit dem Verhalten der Dura sowohl bei den anderen Formen der angeborenen Rückenmarks-, wie bei den Schädelhernien, und es erscheint daher die These, dass der Mangel der Dura bei allen Spaltungen des Schädels und der Wirbelsäule die Regel bildet, durchaus gerechtfertigt. Wir dürfen demgemäss weiter behaupten, dass die Meningocele durch eine Flüssigkeitsansammlung in der Arachnoidea entsteht und keine Hülle von der Dura empfängt."

Als Sitz der Meningocele spinalis ist die Gegend des Kreuzbeins bevorzugt. Sie stellt meist einen mehr oder minder deutlich gestielten, prall-elastischen, kompressiblen, durchscheinenden Tumor dar von der Grösse einer Haselnuss bis zu der einer Orange. Die Haut über einem solchen Tumor kann unversehrt, mit Haaren (oft nur mit Lanugo) bedeckt sein oder auch das Aussehen einer frischen, glänzenden Narbe zeigen. Bei Druck auf den Tumor bemerkt man zuweilen ein Anschwellen der grossen Fontanelle. Der Bruchsack ist mit Liquor cerebrospinalis angefüllt.

Eine zweite Form der Spina bifida, die Myelomeningocele, ist charakterisiert durch die Beteiligung des Rückenmarks an der Bildung der Hernie. Sie ist die am häufigsten beobachtete Varietät der Spina bifida. Am häufigsten kommt sie vor in der regio lumbosacralis, seltener in der regio cervicalis, am seltensten wird sie beobachtet in der regio thoracalis und sacralis. In der Regel stellt die Myelomeningocele breit aufsitzende Tumoren dar, welche die Grösse eines Apfels erreichen können. An der Basis des Tumors zeigt die Haut normales Aussehen. Gegen die Kuppe des Tumors zu geht jedoch die Haut, oft ganz scharf abgegrenzt, in eine zweite Zone über, welche eine graurötliche

Farbe und eine glatte Oberfläche zeigt. Diese zweite Zone ist gut durchscheinend, man kann die unter ihr liegenden feinen Gefässverzweigungen erkennen. Die Zone hat das Aussehen einer jungen Narbe oder einer serösen Haut. Auf der Spitze des Tumors sieht man in der Medianlinie meistens einen schmalen, braunrötlichen Streifen von sammetartigem Aussehen und schwammiger Konsistenz. v. Recklinghausen nannte die erste, unterste Schicht Zona dermatica, die zweite mittlere Zona epitheloserosa, die dritte, oberste Area medullo-vasculosa.

Die Zona dermatica besteht aus normaler Haut. In das darunter liegende subkutane Fettgewebe geht die Pia über. Im Gebiet der Zona epithelo-serosa wird die Wand des Tumors nur von der Pia gebildet, die Pia ist jedoch noch von einer Schicht geschichteten Pflasterepithel überkleidet, welches sich von der benachbarten Hautzone herüberschiebt und der Zona epitheloserosa das Aussehen einer jungen Narbe verleiht. (v. Recklinghausen). Die dritte Schicht endlich, die Area medullo-vasculosa, zeigt sich unter dem Mikroskop aus einem Netz von mannigfach verflochtenen Blutgefässen zusammengesetzt. Die Maschen dieses Netzes sind von einem Gewebe ausgefüllt, das alle Merkmale des Neurogliagewebes besitzt, und zahlreiche Bündel von Nervenfasern, sowie einzelne Gruppen von Ganglienzellen enthält (Muscatello).

Die von den vorgewölbten Häuten gebildete, mit Liquor cerebrospinalis erfüllte Höhle wird von Nerven durchzogen, welche von der Area medullo-vasculosa entspringen.

Oft ist die Myelomeningocele kombiniert mit anderen Missbildungen. Meist finden sich noch als Nebenbefunde Nabelhernien oder Nabelschnurbruchdarmspalten, Klumpfüsse, zuweilen Lähmungen der unteren Extremitäten.

Eine dritte Varietät der Spina bifida ist die Myelocystocele, auch Hydromyelocele genannt. Es ist dies eine Missbildung, welche durch Erweiterung des Zentralkanals, durch Entwickelung eines Hydrops oder durch irgend einen anderen Prozess in dem schon geschlossenen Rückenmarksrohr zu stande kommt. Nach v. Recklinghausen wird die Wandung solcher Säcke im

wesentlichen von den weichen Häuten des Rückenmarks gebildet, ist aber an der Innenfläche von einem Cylinderepithel ausgekleidet und trägt innen eine Area medullo-vasculosa. Die Höhle selbst wird von Nerven nicht durchzogen.

Charakteristisch für die Myelocystocelen ist der Umstand, dass sie fast stets bei lateralen Spalten der Wirbelsäule vorkommen, während Meningocelen und Myelomeningocelen stets die Medianlinie einhalten. Was den Sitz der Myelocystocele anlangt, so ist die Lendengegend bevorzugt. Viel seltener findet sie sich in anderen Abschnitten der Wirbelsäule. Eine sehr häufige Komplikation sind Bauchblasendarmspalten, welche ein extrauterines Leben nicht ermöglichen. Die Haut über einer solchen Geschwulst ist stets intakt. Es ist daher äusserlich eine Verwechslung mit einer Meningocele schwer zu vermeiden. Von Recklinghausen hält die Myelocystocele für „eine verhältnismässig häufige Missbildung, die nicht nur auf dem Sektionstisch, bei unreifen Föten, sondern auch in der Klinik bei sonst gut gebauten Kindern anzutreffen ist."

Eine Kombination von Meningocele und Myelocystocele ist noch bekannt und beschrieben unter dem Namen Myelocystomeningocele.

Die letzte Art der Spina bifida endlich, die Spina bifida occulta, ist meistens dadurch bedingt, dass die Cysten unterhalb der Haut oder der Rückenfascie in Muskeln und Fettmassen verborgen bleiben. In fast allen beobachteten Fällen handelte es sich um Komplikationen mit anderen Tumoren. Die Haut über solchen versteckten Rückgratspalten zeigt die grösste Verschiedenheit des Aussehens. Manchmal ist sie normal, oft gerötet, dann, wie eine zarte Narbe; in anderen Fällen erscheint sie wie eine derbe feste Membran oder wie eine derbe Narbe von zuweilen beträchtlichem Umfang. Manche Fälle weisen eine starke Hypertrichosis auf. Häufige Nebenbefunde bei Spina bifida occulta bilden Kyphosen, Lordosen, Klumpfüsse, neuroparalytische Geschwüre an den unteren Extremitäten.

Hinsichtlich der Aetiologie ist die Spina bifida im wesentlichen als eine kongenitale Hemmungsbildung zu betrachten, ganz allgemein ausgedrückt handelt es sich

um eine herabgesetzte Wachstumsenergie. Es handelt sich um eine primäre Agenesie und Hypoplasie der Rückenwülste, welche später die Wirbelrinne der Wirbelbögen herstellen sollen (Ziegler). Im späteren Fötalleben kommen vielleicht noch chronische entzündliche Prozesse hinzu, welche zu Verwachsungen und Zerrungen führen. Nach der Ansicht einiger Autoren spielen vielleicht auch amniotische Fäden dabei eine Rolle.

Die verschiedenen Formen der Spina bifida entsprechen verschiedenen Graden der Entwickelungshemmung. Die Myelomeningocele entsteht durch das Ausbleiben des Schlusses der Wirbelrinne, durch mangelhafte Bildung der Meningen und der Weichteile der Rückengegend. Der Tumor bei der Myelomeningocele entsteht durch entzündliche Exsudation und Transsudation in den Subarachnoidalräumen. Was die Genese der Myelocystocele anlangt, so nimmt v. Recklinghausen an, dass das Wachstum der Wirbelsäule hauptsächlich in der Längsrichtung gehemmt wird, und so das Mark gezwungen wird, Knickungen und Erweiterungen seiner Höhle zu machen. Bei der Meningocele ist der Bildungsdefekt sehr umschrieben. Er betrifft nur einige Wirbelbögen und die Dura mater.

Im Anschluss an diesen Ueberblick über die Lehre von der Spina bifida und der damit verbundenen Hernien des Rückenmarks und seiner Häute sei es mir gestattet, einen Fall von Myelomeningocele lumbosacralis hinzuzufügen, der in der chirurgischen Universitäts-Kinderklinik zu München operiert wurde.

Krankengeschichte.

Antonie R., Kr.-Journal Nr. 287, geboren am 18. Febr. 1904, wurde am 13. Sept. 1904 wegen Darmkatarrh und wegen einer Geschwulst am Rücken in die Kinderklinik aufgenommen. Die Anamnese ergab folgendes: Seit Geburt hat das 7 Monat alte Kind einen Auswuchs am Rücken, der zuerst walnussgross war. Ganz allmählich hat sich die Geschwulst vergrössert. Die Geschwulst war nie offen, etwa bis vor 3 Monaten stets wund. Einziges Kind. Kein Kind gestorben. Keine Fehlgeburten. Eltern gesund. Missgeburten sind in der Familie nicht vor-

gekommen. Das Kind soll sonst im allgemeinen gesund, auch geistig, gewesen sein. Der rechte Oberschenkel soll im Wachsen zurückbleiben.

Status am 13. Sept. Blasses, aber im allgemeinen gut entwickeltes, kräftiges Kind. Keine deutlichen Drüsenschwellungen. Hals- und Rachenorgane o. B.

Ueber dem Lendenteil der Wirbelsäule ragt eine pralle, apfelgrosse, cystenähnliche Geschwulst hervor, zum grössten Teil von dünner, durchscheinender Haut bedeckt. Nur zu einem Teil an der hintern Seite befindet sich normale Haut. Vgl. Fig. 1 am Schlusse dieser Schrift.

Grosse Fontanelle noch offen, nicht vorgewölbt. Es bestehen sehr geringe Spasmen in den unteren Extremitäten bei passiven Bewegungen. Rechtes Bein etwas kürzer als linkes. Sonstige Missbildungen bestehen nicht.

Herz, Lunge, Leber, Milz, Abdomen, Urin o. B.

Am 16. Sept. wird Pat. an die chirurgische Abteilung verwiesen.

17. Sept. Operation in Chloroformnarkose. Zuerst Punktion und langsame Entleerung des wasserklaren Inhaltes. Darauf Eröffnung des Geschwulstsackes. Feste Bestandteile sind nicht enthalten. Cirkuläre Umschneidung des Sackes und Abtragung desselben. Man sieht, dass letzterer im Innern aus drei getrennten Cystenräumen besteht, und nach dem Rückenmark zu sich trichterartig vertieft, jedoch nicht mit dem Rückenmarkskanal kommuniciert. Die Cystenwand wird von Haut lospräpariert, an der Trichterspitze durch Umstechungsnähte abgebunden und darüber abgetragen. Fortlaufende Hautnaht.

19. IX. Die anfängliche Temperatursteigerung ist gefallen. Wunde sieht gut aus.

22. IX. Starker Darmkatarrh. Hohes Fieber.

23. IX. Morgens $^1/_2$4 Uhr erfolgt Exitus.

Sektionsbericht.

24. IX. 04. Nr. 860. Weibliche Kinderleiche. Seziert von Hr. Dr. Salzmann.

Anatomische Diagnose: Meningocele des Lendenmarks (operiert), lobuläre Bronchopneumonie der rechten hintern Lungenabschnitte, allgemeine starke Anämie.

Länge: 64 cm. Körpergewicht: $6^1/_4$ ko.

Gewichte: Gehirn	700 gr	Leber . .	230 gr
L. Lunge	44 „	Milz . . .	13 „
R. Lunge	43 „	Nieren . .	46 „
Herz . .	35 „		

Aeussere Besichtigung: Weibl. Kinderleiche von gutem Ernährungszustand. Hautdecken blass. Nach hinten livide Totenflecken. Ueber der Mitte der Lendenwirbelsäule eine querverlaufende 5 cm lange, durch Knopfnähte vereinigte Operationswunde. Leichenstarre gelöst. Ziemlich dickes Unterhautfettgewebe. Muskulatur blassrötlich. Im kleinen Becken kein abnormer Inhalt. Wurmfortsatz sehr lang, frei beweglich. Leberrand 2 Querfinger unterhalb des Rippenbogens. Zwerchfell steht beiderseits am untern Rand der V. Rippe. Beide Lungen bis zur Mittellinie reichend. Pleurahöhle leer, Lungen frei. Herzbeutel Fünfmarkstückgross, frei, enthält einige Tropfen Serum. Thymus in beiden Lappen erhalten.

Organe der Respiration.

Linke Lunge von gehöriger Grösse und Gewicht, mit glatt glänzender Pleura, Oberlappen blut- und saftarm. Unterlappen etwas blutreicher, einzelne subpleurale Blutungen. Grosse Bronchien, Gefässe und Drüsen ohne Abweichungen.

Rechte Lunge. Gewicht des Unterlappens vermehrt. Ueber dem Unterlappen auf der Rückseite dunkel livide Färbung. Ober- und Mittellappen o. B. Nach hinten zu ist das Gewebe etwas verdichtet. In den Bronchien ausdrückbarer schleimiger Inhalt. Die untere Hälfte des Unterlappens luftleer, sehr blutreich. Grosse Bronchien, Gefässe und Drüsen o. B.

Organe der Cirkulation.

Herz von Faustgrösse des Kindes. Oberflächliche Gefässe geschlängelt. In den Vorhöfen Cruor und Speckgerinsel. Epicard

o. B. Die rechten Herzräume gehörig weit. Im rechten Ventrikel einige Cruor-Massen. Muskulatur blass. Endocard und Klappen ohne Befund. Die linken Herzräume analog.

Verdauungskanal.

Magen enthält etwas Schleim. Schleimhaut sehr blass, mit schwärzlichen Pigmentierungen im Fundus, ein wenig verdickt. Die meseraischen Lymphdrüsen leicht geschwellt. Ileum fast leer. Wandung dünn, blass. Coecum und Dickdarm enthalten etwas eingedickte Massen. Follikel geschwellt.

Milz von gehöriger Grösse und deutlicher Follikelzeichnung. Pulpa blutarm. Consistenz wie gewöhnlich.

Leber von mittlerer Grösse und glatter Oberfläche, anämisch, mit verwaschener Zeichnung In der Gallenblase einige ccm olivenfarbiger Galle.

Nieren. L. Niere von gehöriger Grösse. Fibrosa leicht abziehbar. Schnittfläche glatt, sehr blass. Zeichnung undeutlich. Nierenbecken und Pulpa o. B. Rechte Niere analog.

Nervensystem. Gehirn. Schädel symetrisch. Dura mit der inneren Tafel noch adhärent. Dura und weiche Häute ziemlich blutreich. Hemisphären von gehöriger Consistenz, von mittlerer Blutfüllung. Hirnkammern o. B. Kleinhirn analog dem Grosshirn. Grosse Ganglien, Pons, Medulla oblongata ohne Veränderungen.

Rückenmark. Dura und weiche Häute im oberen Teil regelrecht. In der Lendengegend ausgestülpt, mit etwas klarer Flüssigkeit.

Beschreibung des Präparates.

Vergl. Fig. 2 am Schluss. Die cervikalen und dorsalen Abschnitte des Rückenmarks zeigen keinerlei Abnormitäten.

Die Dura mater ist nicht verdickt, das subdurale Fettgewebe mässig reichlich entwickelt, die grossen Gefässe der Pia mater sind nur mässig stark gefüllt.

Der I. Lumbalnerv zeigt auf der linken Seite ganz den gewöhnlichen Ursprung, rechts dagegen findet sich folgender Befund: An Stelle des I. Lumbalnerven zweigt vom Rücken-

mark ein den gegenüberliegenden Nerven an Dicke etwa um das fünffache übertreffender Strang (a) ab, an dessen Abgangsstelle das Rückenmark eine leichte seitliche Auftreibung zeigt. Dieser Strang zieht, sich rasch verjüngend, unter spitzem Winkel vom Rückenmark weg, durchbricht in etwa 1 cm Entfernung von ihm die Dura, und verliert sich nach aussen in einer etwa haselnussgrossen knopfförmigen Verdickung (b), deren Fortsetzung bei der Operation entfernt wurde (bei c).

Unterhalb des Abgangs dieses Stranges hat das Rückenmark an Caliber etwas abgenommen, und gibt, während links wie gewöhnlich die Wurzeln sehr rasch aufeinanderfolgen, rechts zunächst keine weiteren Nervenstämme ab. Etwa 1 cm unterhalb der Ursprungsstelle des eben beschriebenen Stranges zweigt nun ein zweiter ganz ähnlicher (d) vom Rückenmark ab. Dieser zeigt eine breitere Basis, und verlässt das Rückenmark etwa unter rechtem Winkel. Sonst gleicht er in jeder Beziehung dem zuerst beschriebenen Strang. Auch er durchbricht die Dura und verliert sich in der zum Teil abgetragenen Verdickung.

Die beiden Stränge sind von Pia überkleidet.

Schnitte durch die oberen Partien der Missbildung.

Das Rückenmark ist im Bereich des abgetragenen Sackes im Querschnitt etwas verkleinert.

Die Fissura longitudinalis anterior teilt das Rückenmark in zwei ungleiche Hälften, von welchen die rechte die linke etwa um das Doppelte an Grösse übertrifft.

Entsprechend dieser Assymetrie zeigt auch die graue Substanz eine verschiedene Ausdehnung in beiden Rückenmarkshälften. Während links nur spärliche Ganglienzellen in dem relativ schmalen und kurzen, spitz zulaufenden Vorderhorn sich finden, ist rechts — scheinbar als Compensation — das Vorderhorn stark verbreitert, und enthält eine grosse Zahl sehr grosser multipolarer Ganglienzellen.

Der Centralkanal bildet einen nach links konkaven Halbmond. Er ist mit hochcylindrischen Zellen, die einen Cutikularsaum tragen, regelmässig ausgekleidet.

Die hinteren Wurzeln sind rechts stärker als links, ganz besonders auffallend ist jedoch der Unterschied der vorderen Wurzeln, die links nur sehr schwach, rechts dagegen ausserordentlich stark entwickelt sind.

Die Pia mater liegt dem Rückenmark dicht auf, sie zeigt keinerlei Veränderungen. An der rechten vorderen Wurzel ist die Pia eine Strecke weit abgehoben, sie schlägt sich an dieser Stelle um, vereinigt sich mit der Dura, und geht mit dieser kontinuierlich über in die Bekleidung der jetzt zu beschreibenden Gebilde. Die beiden Häute überziehen zunächst eine dem Rückenmark dicht anliegende Platte von Knorpelgewebe — wohl dem Wirbel entsprechend — und liegen da dem Perichondrium auf. Dann splittert die Pia sich besenreiserartig in Fasern auf, die kontinuirlich übergehen in jene oben erwähnte knopfförmige Anschwellung.

Diese selbst besteht aus einem wenig fettreichen Bindegewebe, das von ziemlich vielen Gefässen durchsetzt ist. Das Bindegewebe ist deutlich in Lamellen angeordnet, die durch Spalten von einander getrennt, kernreiches Bindegewebe zwischen sich fassen. Diese Lamellen sind aufzufassen zum Teil als Fortsetzung von Pia und Dura, zum Teil als Fortsetzung der der Knorpelplatte aufliegenden Gewebsschichten.

Die Untersuchung des amputierten Sackes und tiefer untenliegender Partieen des Rückenmarks ergab folgendes: Die den Sack deckende Haut ist vielfach gefaltet, ihr Stratum corneum sehr stark entwickelt. Auf das subkutane lockere Gewebe folgen Schichten dunkler tingierten Gewebes, das aus feinsten Fasern, die sich maschenförmig durchflechten, besteht Darin lagern verschieden geformte Kerne, um die ein Zellkörper nicht zu erkennen ist, welche offenbar als Glia-Kerne aufzufassen sind. Diese Glia-Massen, die ganz der weissen Substanz des Rückenmarks gleichen, stehen auf eine kurze Strecke mit dieser in Verbindung, und sind von ihr aus geliefert.

Aus dem makroskopischen wie mikroskopischen Befund geht also hervor, dass es sich in unserem Fall um eine Myelomeningocele handelt.

Die Diagnose der Spina bifida und der damit in Zusammenhang stehenden Tumoren ist in der Regel leicht. Meist ist der Befund ein charakteristischer. Handelt es sich um eine angeborne Geschwulst, die in der Mitte des Rückens, meistens in der Lendengegend sitzt, die mehr oder minder durchscheinend ist, fluktuiert, sich auf Druck eventuell verkleinern lässt, so ist die Diagnose Spina bifida schon sehr wahrscheinlich. Achtet man dann ferner auf die Symptome, die eine derartige Missbildung machen kann, Krämpfe, Pulsation, An- und Abschwellen bei forcierter Respiration: findet man gleichzeitig noch Lähmungen der unteren Extremitäten, der Blase, des Mastdarms, oder gar noch gleichzeitige andere Missbildungen, Gaumenspalten, Nabelbrüche, eventuell Schädelspalten und Gehirnbrüche; so ist die Diagnose als gesichert anzusehen.

Schwierigkeiten kann dagegen die Differentialdiagnose zwischen den einzelnen Formen der Spina bifida bereiten, in manchen Fällen kann sie sogar, ohne Probeincision wenigstens, überhaupt unmöglich sein.

Am leichtesten dürfte noch die häufigste Unterart, die Myelomeningocele, der Diagnose zugänglich sein. Sie unterscheidet sich sowohl von der einfachen Meningocele wie von der Myelocystocele schon durch die äussere Beschaffenheit der bedeckenden Haut. Fast in allen Fällen, wo es sich um eine Myelomeningocele handelt, sind die oben beschriebenen drei Zonen deutlich zu unterscheiden. Besonders wird die Area medullo-vasculosa leicht zu erkennen sein. Ausserdem finden sich gerade bei dieser Form am häufigsten noch andere Missbildungen, besonders Lähmungen der Beine, Klumpfüsse, Nabelschnurbruchdarmspalten.

Viel schwerer ist die Differentialdiagnose zwischen den beiden anderen Hauptarten der Spina bifida, weil sie sich in ihrer äusseren Erscheinung sehr ähnlich sind. Absolute Unterscheidungsmerkmale sind hier sehr selten, doch lässt sich eine Reihe von Symptomen finden, die in ihrer Gesamtheit wichtige Anhaltspunkte für die Diagnose gewähren. Sowohl die Meningocele wie die Myelocystocele sind meist von annähernd normaler Haut bedeckt, beide bilden Säcke, die dieselbe Grösse erreichen

können, beide Tumoren enthalten nur Liquor cerebrospinalis, beide Geschwulste sind durchscheinend Auch die Lokalisation der Geschwulst bietet keinen sicheren Anhaltspunkt, da beide Formen ihren Sitz in den verschiedensten Abschnitten des Rückenmarks haben können.

Indessen besteht zwischen beiden Formen ein, allerdings nicht konstanter Unterschied darin, dass die Meningocele so gut wie nie mit anderen Missbildungen vorkommt, während man bei Myelocystocelen fast immer noch andere Hemmungsbildungen, und fast regelmässig Lähmungen antrifft Ferner ist bei der gewöhnlichen Meningocele die Lücke im Knochen niemals so weit, wie es bei der Myelocystocele der Fall sein kann. Ausserdem hält die Meningocele stets die Mitte der Wirbelsäule ein, die Myelocystocele dagegen kommt, wie oben erwähnt, öfter bei lateralen Spalten der Wirbelsäule vor. Ferner sollen Hydrocephalus, Skoliosen und Kyphosen bei der Myelocystocele relativ häufig gefunden werden.

Diese, freilich nicht durchgreifenden Unterscheidungsmerkmale ermöglichen, wenn mehrere zusammentreffen, wohl die Differentialdiagnose. Sind aber nur spärliche Anhaltspunkte gegeben, so bleibt für alle Fälle immer noch eine Explorativincision übrig.

Es ist vielleicht angebracht, an dieser Stelle einige Worte über die Prognose der Spina bifida und der Rückenmarkshernien zu sagen.

Ein grosser Prozentsatz der Kinder stirbt bald nach der Geburt. Nach Wernitz starb von 90 nicht operierten Kindern die Mehrzahl innerhalb der ersten fünf Wochen, und nur 20 wurden über 5 Jahre alt. Störungen von Seiten des Nervensystems können vollständig fehlen, meistens jedoch sind Lähmungen in Folge des erhöhten Flüssigkeitsdruckes oder der Missbildung des Skelets der Wirbelsäule vorhanden. Je nach dem Sitz, der Höhe, in welcher die Geschwulst sich befindet, werden sich die Lähmungen verschieden äusseren. Blasenlähmungen besonders werden bei längerer Dauer sehr gefährlich. Es kommt zur Cystitis, und zur aufsteigenden Pyelitis, unter

Umständen sogar zur Sepsis. Findet eine stärkere Kompression der Geschwulst statt, so kann es in Folge der Drucksteigerung zu Spasmen und Krämpfen kommen. Ausserdem ist zu bedenken, dass viele derartige, mit Missbildungen behaftete Kinder oft auch in der Entwicklung zurückbleiben, und so leichter einer Lungenentzündung oder einer Gastroenteritis zum Opfer fallen. Schliesslich wird die Prognose noch abhängig vom Wachstum der Geschwülste. Spontane Rückbildung ist zwar nicht unmöglich, aber sehr selten. Wenn z. B. ein nicht zu grosser Tumor platzt, so kann in günstigen Fällen nach Ausfliessen der Flüssigkeit der Sack wieder schrumpfen. Voraussetzung bei diesem Fall einer Spontanheilung ist selbstverständlich das Fehlen einer Communikation mit dem Wirbelkanal. Es ist schon selten genug, dass ein solcher Tumor nicht wächst. Gewöhnlich nimmt die Geschwulst an Umfang zu, und es kann bei grosser Ausdehnung durch plötzliche Ruptur rasch der Exitus erfolgen durch die rasche Entleerung der Rückenmarkshöhle und der Gehirnventrikel. Oder, wenn die Flüssigkeit mehr allmählich ausgesickert ist, und eine Fistel sich gebildet hat, so besteht stets die Gefahr einer Meningitis. Auch kann bereits in utero oder sub partu die Geschwulst platzen, so dass die Kinder entweder tot geboren oder mit einer Fistel behaftet, noch lebend zur Welt kommen. Zuweilen sind auch schon Kinder mit geplatzten und wieder vernarbten Cysten geboren worden.

Die Prognose ist demnach im allgemeinen eine ungünstige. Die Fälle, wo erwachsene Personen mit solchen Rückenmarkshernien umhergehen, und sich einer relativen Gesundheit erfreuen, zählen jedenfalls zu den grössten Seltenheiten. Schliesslich sei noch darauf hingewiesen, dass oft Complikationen mit anderen Tumoren bestehen, Cavernomen, Lipomen, Sarkomen, die natürlich die an sich schon ungünstige Prognose noch verschlechtern.

Unter solchen Umständen fragt es sich: Was soll aus den mit Spina bifida behafteten kleinen Patienten werden? Soll man die unglücklichen Missgeburten ihrem Schicksal überlassen, soll man operieren? Ferner, soll man alle Formen operieren?

Auszuschliessen sind von einer Operation nach v. Bergmann und Muscatello alle Fälle, welche mit Hydrocephalus kombiniert sind. Ebenso ist die Operation bei schwächlichen, schlecht entwickelten Kindern kontraindiciert. Bei sehr rasch wachsenden Tumoren kann jedenfalls die Punktion des Sackes aus vitaler Indikation in Frage kommen. Im allgemeinen entsprechen die Resultate der Operation nicht den auf sie gesetzten Erwartungen.

Frühere Operationsmethoden waren die Kompression mittels Pelotten, welche sich besonders bei kleinen reponiblen Geschwülsten bewährte, die Punktion, die Injektion von reizenden Substanzen und die Ligatur.

Die Methode der Injektion ist besonders von Brainard geübt worden. Sie besteht darin, dass man am besten mit einer Pravaz'schen Spritze in den Tumor einsticht, die Flüssigkeit aspiriert und entleert, solange bis die Wandungen des Sackes deutlich schlaffer werden. Nach Entleerung des Sackes injiciert man ca. 5 ccm einer Jodlösung oder einer Mischung von Jodtinktur und absolutem Alkohol. Darauf lässt man die Injektionsflüssigkeit wieder abfliessen und füllt mit sterilem Wasser nach. Schliesslich entfernt man die Kanüle und legt einen aseptischen Compressionsverband an. Es folgt dieser Procedur gewöhnlich eine reaktive Entzündung leichten Grades. Diese Behandlungsweise muss dann noch einige Male wiederholt werden, bis endgiltige Heilung, d. h. Schrumpfung und Vernarbung der Cyste eingetreten ist.

Besondere Erwähnung verdient ein von Morton angegebenes Verfahren. Dieses besteht darin, dass einige ccm einer Jodglycerin-Lösung in die Cystenhöhle injiciert und darauf zusammen mit dem Inhalt der Cyste wieder entleert werden. Auf diese Weise will Morton 83% Heilungen erzielt haben.

Besonders in Italien hat früher eine andere Methode, nämlich die Ligatur, viele Anhänger gehabt. Dieselbe findet ihre Anwendung besonders bei gestielten Meningocelen. Man kann die einfache Ligatur mit Seidenfaden, Silberdraht oder mit besonders konstruierten Klammern, oder die elastische Ligatur mittelst Gummischnur wählen.

Die Punktion mit oder ohne nachfolgende Injektion zieht die Gefahr einer Infektion nach sich. Ausserdem kann durch die adstringierend wirkende Injektionsflüssigkeit eine stärkere adhäsive Meningitis entstehen, oder es können in die schrumpfende Narbe Nervenstämme eingeschlossen werden und so zu grunde gehen. Mit der Ligatur ist ebenfalls durch die starke Quetschung die Gefahr einer Nekrose oder einer Eiterung verbunden. Sodann ist diese Methode hauptsächlich schon deshalb zu verwerfen, weil man operieren muss, ohne über den Inhalt des Sackes Aufschluss erlangt zu haben. Schliesslich soll noch ein Nachteil der Methode darin bestehen, dass eine dünne, wenig widerstandsfähige Narbe geschaffen wird, und somit Neigung zu Recidiven.

Nach dem Gesagten bleibt nur die operative Behandlung mit dem Messer. Sie ist auch jetzt wohl allgemein in Gebrauch. Auch ist sie die einzige Methode, die sich bei allen Formen anwenden lässt. Das rationellste Verfahren ist also die Excision des Tumors, allerdings bei geeigneter Auswahl der Fälle und Unterarten. Es fragt sich daher: Welche Formen der Spina bifida sollen operiert werden?

Am einfachsten liegen die Verhältnisse bei der Meningocele. Man umschneidet die Haut an der Basis so, dass man zwei seitliche Lappen erhält, trägt den Sack ab, näht die Meningen darüber zusammen und vereinigt über letzteren die Hautlappen. Wird die Cystenhöhle von Nerven durchzogen, so müssen diese zurückgebracht, event. sorgfältig ausgelöst werden. Gelingt die Ausschälung der Nerven nicht, so kann man das Stückchen Unterhautfettgewebe, in welches sie eingebettet sind, von der Haut abpräparieren und in die Wirbelhöhle versenken. Wenn die Meningocele ihren Sitz sehr weit unten hat, kann man auch, ohne Schaden zu stiften, einige Aeste der Cauda equina ganz abtragen.

Schwieriger ist die Frage zu beantworten, ob man die Myelomeningocele operieren soll oder nicht. Betreffs der Operabilität dieser Form sind die Ansichten der Autoren noch geteilt. De Ruyter hält nur gewisse Fälle für eine Operation geeignet. Er sagt selbst: „Es ist also schon jede

Myelomeningocele von der Operation auszuschliessen, durch welche den Kamm entlang in der Medianlinie der Rückenmarksrest zieht und von denselben die Nerven der Cystenwand anliegend zu den entsprechenden Intervertebrallöchern ziehen . . . Das Gleiche gilt von Cysten, durch welche Rückenmark und Nerven frei zur Kuppe ziehen und dort fixiert sind. In beiden Fällen ist nicht einmal eine Verkleinerung der Cyste möglich, ohne Nerven zu durchschneiden . . . Es gibt aber auch Myelomeningocelen, die nur sehr wenig nervöse Elemente enthalten. Unter solchen Verhältnissen ist eine wesentliche Verkleinerung der Cyste zu erzielen, auch ist selbst eine Unterbindung und selbst Abtragung von kleinen Teilen des Rückenmarks, wenn dieselben unterhalb des Plexus sacralis liegen, nicht bedenklich. Alle anderen Fälle von Myelomeningocele sind jedoch nicht zu operieren."

Anderer Ansicht ist Muscatello, der die Operation der Myelomeningocele verwirft: „Wie kann man hoffen, durch eine Operation ganze Gruppen von Ganglienzellen, die unvollkommen entwickelt sind, wieder herzustellen?"

Eine direkt entgegengesetzte Anschauung vertritt Bayer. Er hält eine Operation für berechtigt, da sie nicht nur ein Bersten des Tumors verhüte, sondern auch die Lähmungserscheinungen zu bessern vermöge. Nach ringförmiger Ausschälung der Zona ephitheloserosa werden aus der Zona dermatica und den umliegenden Geweben zwei seitliche Lappen gebildet. Nachdem die Area medullo-vasculosa mit den zugehörigen nervösen Elementen reponiert ist, werden die seitlichen Hautlappen darüber durch Nähte vereinigt.

Hildebrand hält gleichfalls die Operation für möglich und bezeichnet auch das eben angeführte Verfahren nach Bayer als das zweckmässigste.

Wie bei der Myelomeningocele, so gehen auch betreffs der Myelocystocele die Ansichten der Autoren noch auseinander.

De Ruyter sagt ganz direkt aus: „Dieselbe ist nicht zu operieren. Der Nutzen einer Operation wäre sehr problematisch; denn 1) handle es sich um kleine Cysten, 2) wäre die Haut

stets intakt und wenig prominent, 3) wäre eine in den Centralkanal des Rückenmarks hineinreichende Narbe kein anzustrebendes Ziel."

Im Gegensatz zu de Ruyter hält Hildebrand die Operation der Myelocystocele, wenigstens mit Unterschieden, für zweckmässig. Wenn es sich um eine grosse Cyste handelt, dann ist das Rückenmark auf der Dorsalseite meist ausserordentlich dünn, ja stellenweise gar nicht mehr vorhanden. Es ist dann kaum eine Funktionsstörung durch die Excision des Sackes zu befürchten. Ist die Myelocyste jedoch sehr klein, so lässt man sie am besten unoperiert, weil sie dann von normaler Haut bedeckt ist.

Dieselbe Anschauung vertritt auch Muscatello. Auch er bezeichnet die Abtragung der Cyste als das beste und wirksamste Verfahren.

Was endlich die Spina bifida occulta anlangt, so ist bei dieser Form ein chirurgischer Eingriff angezeigt. Jones hat einen Bindegewebsstrang, der die Canda equina komprimierte, mit Erfolg entfernt, so dass die durch den Druck entstandenen Lähmungserscheinungen beseitigt wurden. Wenn man in der Folge einen Tumor in einer Wirbelspalte vermutet, so dürfte es erlaubt sein, wenigstens eine Probeincision zu versuchen, da mit diesem Eingriff bei Beobachtung aseptischer Cautelen eine besondere Gefahr nicht verbunden ist.

Legen wir uns noch einmal die Frage nach dem Nutzen einer operativen Behandlung der Spina bifida vor, so kommen wir zu folgendem Resultat:

1. Die älteren Operationsmethoden sind als unzweckmässig und nicht ungefährlich zu verwerfen. Heute, in der Zeit der Aseptik, ist der Incisionsmethode mit event. nachfolgender Exstirpation des Tumors der Vorzug einzuräumen.

2. Es ist ein Unterschied zwischen den einzelnen Formen zu machen. Die Operation der Meningocele ist ohne Zaudern in Angriff zu nehmen.

Bezüglich der Myelomeningocele ist von Fall zu Fall zu entscheiden und nach den von de Ruyter aufgestellten Principien zu verfahren.

Betreffs der Myelocystocele möge der Vorschlag von Hildebrand Beherzigung finden.

Für die Spina bifida occulta gilt das über die Meningocele Gesagte.

3. Alle Fälle mit gleichzeitigem Hydrocephalus sind für eine Operation kontraindiciert.

Es erübrigt noch, mit einigen Worten auf die Technik der Operation näher einzugehen.

In jedem Fall ist vor der Operation eine genaue klinische Diagnose erforderlich. Ist es unmöglich, die Art der vorliegenden Spina bifida genau festzustellen, so darf eine Probeincision vorgenommen werden.

Beachtung verdient der Vorschlag von de Ruyter, die Operation mit der Freilegung des unteren Poles der Geschwulst zu beginnen, um feststellen zu können, ob die Wirbelsäule an dieser Stelle geschlossen ist oder sich offen in die Rinne des Kreuz- und Steissbeins fortsetzt. Letzteres ist fast stets bei Myelomeningocele der Fall.

Der Gang der Operation ist im allgemeinen folgender:

a) Bei Meningocele Ligatur an der Basis des Sackes, Excision desselben, Hautnaht.

b) Bei der Myelomeningocele ist es vorteilhaft, sich zuerst durch seitliche Eröffnung über den Verlauf der Nerven zu orientieren. Im übrigen verfährt man nach der oben angegebenen Methode von Bayer.

c) Bei Myelocystocelen punktiert man zuerst am besten den Sack, verlagert den leeren Sack in die Wirbelrinne zurück und vernäht darüber die Weichteile mit der Haut.

d) Bei der Spina bifida occulta wird man nach Spaltung der Hautdecken den Tumor ausschälen und dann die Hautnaht anschliessen.

Damit ist der erste Teil der Operation, die Abtragung der Cyste, erledigt. Der zweite Teil besteht darin, einen festen Verschluss des Spaltes in der Wirbelsäule zu erzielen, um die kleinen Patienten vor äusseren Verletzungen zu schützen, ferner um Recidive zu verhüten.

Für die meisten Fälle ist die gewöhnliche Hautdeckennaht ausreichend. Sind jedoch grössere Defekte vorhanden, so wird man genötigt sein, dieselben durch Hautmuskellappen oder durch Muskelfascienlappen zu schliessen, event. sogar durch Umbiegung des nächst oberen und nächst unteren Dornfortsatzes eine Verkleinerung der Lücke herzustellen. Dollinger und Selenko schlagen vor, bei Defektbildungen an mehreren Wirbeln nach Vernähung des Cystenrestes von den seitlichen rudimentären Wirbelbögen Knochenplatten abzupräparieren und nach der Mitte zu zu verlagern und vernähen. Auch von Koenig ist eine Hautmuskelperiostknochenplastik angegeben worden, welche einen sehr widerstandsfähigen Verschluss ermöglicht.

Jedoch sollten solche komplicierte Verfahren nur bei sehr grossen Defekten angewendet werden, da sie wegen der dadurch bedingten längeren Dauer der Operation die Gefahren für das Kind erhöhen.

Der in der k. chirurgischen Universitätskinderklinik operierte Fall bot günstige Aussichten für eine Operation. Dieselbe wurde auch gut überstanden. Der Wundheilungsprozess nahm einen befriedigenden Verlauf. Der chirurgische Eingriff war in diesem Fall berechtigt, da das Kind sonst kräftig gebaut war und sich in gutem Ernährungszustand befand. Leider war es nicht möglich, einen dauernden Erfolg zu erzielen, da am 8. Tage nach der Operation infolge des zunehmenden starken Darmkatarrhs der Exitus erfolgte.

Am Schlusse meiner Abhandlung ist es mir eine angenehme Pflicht, Herrn Generaloberarzt Prof. Dr. Herzog für die Anregung zu diesem interessanten Thema, und für die Ueberlassung der Krankengeschichte, Herrn Prof. Dr. Schmauss für die Mitteilung des pathologisch-anathomischen Befundes, sowie Herrn Geheimrat Prof. Dr. v. Angerer für die Uebernahme des Referates meinen tiefsten Dank auszusprechen.

Literatur-Angaben.

Muscatello, Ueber die angeborenen Spalten des Schädels und der Wirbelsäule. Archiv für klinische Chirurgie. Bd. 47.

de Ruyter, Schädel- und Rückgratspalten. Archiv für klin. Chir. Bd. 40.

Hildebrand, Die Behandlung der Spina bifida. Archiv für klin. Chir. Bd. 46.

v. Recklinghausen, Untersuchungen über die Spina bifida. Virchow's Archiv. Bd. 105.

Tillmanns, Lehrbuch der spec. Chir.

Ziegler, Lehrbuch der allg. u. spec. Path.

Erklärung der Abbildungen.

Fig. 1. Die Abbildung stammt von einer Photographie, welche vor der Operation angefertigt wurde. In der Gegend des Kreuzbeins befindet sich die apfelgrosse Geschwulst.

Fig. 2 stellt das Rückenmark dar, nachdem es aus dem Rückenmarkskanal herausgenommen ist. Bei *a* ist die Abzweigungsstelle des oben beschriebenen ersten Stranges, *b* ist die knopfförmige Auftreibung und Vereinigungsstelle mit dem zweiten von unten kommenden Strang *d*. Bei *c* ist die Abbindungsstelle des Stumpfes. *e* stellt die cauda equina dar.

Lebenslauf.

Am 29. Mai 1881 zu Ansbach geboren, protestantischer Konfession, besuchte ich die 3 unteren Klassen der dortigen Elementarschule. Hierauf trat ich mit 9 Jahren in das k. humanistische Gymnasium zu Ansbach ein und absolvierte dasselbe nach 9jähriger Besuchszeit im Juli 1899. Sodann besuchte ich die Universität München, wo ich mich dem Studium der Medizin widmete. Zu Beginn des 5. Semesters bestand ich das Tentamen physicum. Im 6. Semester studierte ich in Heidelberg, im 7. in Berlin. Das 8. und 9. Semester verbrachte ich wieder in München, wo ich im 10. Semester im Juli 1904 die ärztliche Approbationsprüfung bestand. Von der Militärpflicht wurde ich befreit.